

# BILDATLAS KOLLAGENINDUKTION MIT PLATELET RICH PLASMA (PRP)

## Rejuvenation

Gesicht

Hals

Dekolleté

Hände

Bernard C. Kolster

Uwe Paasch

Unter Mitarbeit von Hanno Pototschnig

K|V|M

# Inhaltsverzeichnis

<b>1</b>	<b>Hautreparation und -regeneration als therapeutisches Prinzip .....</b>	<b>2</b>
1.1	Wundheilung und Narbenbildung .....	3
1.1.1	Physiologie der Wundheilung .....	3
1.1.2	Pathophysiologie der Wundheilung .....	4
1.2	Fraktionale Mikrotraumatisierung – das narbenfreie Tor zur Haut .....	9
1.2.1	Drug Delivery via fraktionaler Mikrotraumatisierung .....	11
1.2.2	Laser- und mikroplasmaassistierte PRP-Therapie .....	14
1.2.3	Needling-Assisted Drug Delivery .....	14
<b>2</b>	<b>PRP in der ästhetischen Medizin .....</b>	<b>18</b>
2.1	Einleitung .....	18
2.2	Wirkungsmechanismus .....	18
2.3	Klinische Wirkung .....	19
2.4	Kontraindikation .....	19
2.5	Nebenwirkungen .....	19
2.6	Therapieversagen .....	19
2.7	Off-Label-Anwendung und rechtliche Implikationen .....	20
2.8	PRP-Anwendung bei Haarverlust .....	20
<b>3</b>	<b>Systeme zur PRP-Aufbereitung .....</b>	<b>22</b>
3.1	Anforderung an ein möglichst optimales System .....	22
3.2	Vergleich der verschiedenen Systeme .....	22
3.3	Schlussfolgerungen .....	26
3.3.1	Thrombozytenkonzentration .....	26
3.3.2	Separation von Leukozyten und Erythrozyten .....	26
3.3.3	Gewonnene PRP-Menge .....	26
3.3.4	Dauer der Aufbereitung .....	26
3.3.5	Geschlossene versus offene Systeme .....	26
3.3.6	Mit/ohne Trenngel .....	27
3.3.7	Benutzerfreundlichkeit/Zeitaufwand .....	27
<b>4</b>	<b>Applikationsformen .....</b>	<b>30</b>
4.1	Microneedling .....	30
4.2	Geräte .....	31
4.2.1	Rollen .....	31
4.2.2	Pens .....	31
4.2.3	Injektionsgerät .....	32
4.3	Stichtiefe .....	32
4.4	Kombinationsmöglichkeiten .....	35
4.4.1	Kombination von PRP mit Hyaluronsäure .....	35
4.4.2	PRP und Lipofilling .....	35
<b>5</b>	<b>Patientenmanagement .....</b>	<b>38</b>
5.1	Beratungsgespräch .....	38
5.2	Befund .....	38
5.2.1	Anamnese .....	38
5.2.2	Allgemeine dermatologische Untersuchung .....	39
5.3	Objektivierung und Evaluation .....	46
<b>6</b>	<b>Dokumentation und Organisation ....</b>	<b>48</b>
6.1	Fotodokumentation .....	48
6.1.1	Hintergrund .....	49
6.1.2	Beleuchtung .....	49
6.1.3	Kamera .....	50
6.1.4	Aufnahme .....	51
6.1.5	Übersichten zur Fotodokumentation .....	55
6.2	Archivierung .....	56
6.2.1	Verzeichnissortierung .....	56
6.2.2	Archivierung mit Praxissoftware .....	56
6.3	Praxisorganisation .....	56
6.3.1	Terminplanung und Informationsmaterial .....	56
6.3.2	Informationsveranstaltungen .....	56
6.3.3	Wartezimmer-TV .....	56
6.4	Aufklärungsgespräch und Einverständniserklärung .....	56

<b>7</b>	<b>Behandlung .....</b>	<b>60</b>	<b>10</b>	<b>Arbeitshilfen .....</b>	<b>70</b>
7.1	Behandlungsumgebung/Setting .....	60		Dokumentationsbogen .....	176
7.2	Lagerung .....	60		Merz-Skalen .....	177
7.3	Ergonomie .....	60		Aufklärungsbogen PRP .....	183
7.4	Praktische Durchführung der kombinierten Needling/PRP-Behandlung .....	60		Aufklärungsgespräch .....	187
7.4.1	Patientenvorbereitung .....	60		Anzeige Aufbereitung von Blutprodukten .....	188
7.4.2	PRP-Gewinnung .....	62		GOÄ-Ziffern zur Abrechnung .....	189
7.4.3	Benötigtes Material .....	64			
7.4.4	Behandlung .....	65	<b>10</b>	<b>Anhang .....</b>	<b>192</b>
7.5	Nachsorge .....	68		Literatur .....	192
7.5.1	Unmittelbar nach der Behandlung .....	68		Herstellernachweise .....	195
7.5.2	Management bei unerwünschten Therapieeffekten .....	68		Internetlinks .....	195
				Index .....	196
<b>8</b>	<b>Regionäre Anwendungen .....</b>	<b>70</b>			
8.1	Stirn .....	72			
8.2	Periorbitale Region .....	76			
8.3	Unterlidregion .....	80			
8.4	Periorale Region .....	84			
8.5	Nasolabialregion .....	88			
8.6	Kinnregion .....	92			
8.7	Wange/seitliche Gesichtsregion .....	96			
8.8	Nasenregion .....	100			
8.9	Halsbereich/Dekolleté .....	104			
8.10	Hände .....	108			
<b>9</b>	<b>Falldokumentation .....</b>	<b>115</b>			
	Patientin 1 .....	115			
	Patientin 2 .....	121			
	Patientin 3 .....	127			
	Patientin 4 .....	133			
	Patientin 5 .....	139			
	Patientin 6 .....	143			
	Patientin 7 .....	149			
	Patientin 8 .....	155			
	Patientin 9 .....	161			
	Patientin 10 .....	167			

# 1 Hautreparation und -regeneration als therapeutisches Prinzip

Schäden am Integument sind mit sichtbaren und zum Teil spürbaren Veränderungen der Haut verbunden, die einen medizinisch und/oder kosmetisch begründeten Behandlungsbedarf ergeben können. Insbesondere in den permanent sichtbaren Hautarealen wie Gesicht und Händen, aber auch an sämtlichen weiteren Körperregionen stellen Falten, erschlaffte Haut, Striae cutis distensae oder Narben mögliche Indikationen für einen ästhetisch korrigierenden Eingriff dar, während die alternde Haut mit immer steigender Wahrscheinlichkeit neoplastisch benignen und malignen Transformationen unterliegt.

So nimmt die Inzidenz von superfiziell hellem Hautkrebs (nicht melanozytäre Tumoren; White or Non-melanoma Skin Cancer, WSC) in der westlichen Hemisphäre ständig und deutlich zu (Gurtner et al. 2008). Die beiden nachstehenden Typen kommen am häufigsten vor:

- oberflächliche Basalzellkarzinome (Basal Cell Carcinoma, BCC) in Form von multizentrisch superfiziell differenzierten oder soliden Basalzellkarzinomen (→ Abb. 1.1),
- aktinische Keratosen (AK, Synonym: Plattenepithelkarzinom in situ der Haut, [Squamous Cell Carcinoma]) (→ Abb. 1.2).

Ein großes Problem ist dabei die häufig anzutreffende flächenhafte Ausdehnung im Sinne einer Feldkanzerisierung.

Ein bewährtes Therapieprinzip in der ästhetischen Medizin zur Beseitigung von Strukturschäden der Haut beruht auf der Initialisierung ihrer Selbsterneuerungskräfte, die einen Um- und Neubau und damit letztendlich die Reparatur veränderten Gewebes veranlasst. Das Ziel solcher medizinischer Maßnahmen stellt idealerweise eine Restitutio ad integrum mit Verbesserung der Hauterscheinung und Funktionalität dar. Postinterventionelle Schäden sollen dabei möglichst vermieden werden. Die ideale therapeutische Intervention zur Hautverbesserung aktiviert demnach ausschließlich Prozesse, die mit einer physiologischen Hautregeneration verbunden sind:

- RepARATION der Epidermis, keine Destruktion
- RepARATION der Dermis mit narbenfreier Wundheilung

- Stimulation der Kollagensynthese, keine Fibrose
- Stimulation von körpereigenen Wachstumsfaktoren

Die am weitesten verbreiteten hautverjüngenden Verfahren wie das flächige Laser-Resurfacing oder das tiefe Chemische Peeling können diesen Anforderungen nur teilweise gerecht werden. Da ihre Anwendung stets mit einer epidermalen und ggf. dermalen Ablation verbunden ist, sind diese Eingriffe risikobehaftet und können neben einer Verbesserung auch eine mögliche Verschlimmerung des Ausgangsbefundes zur Folge haben.

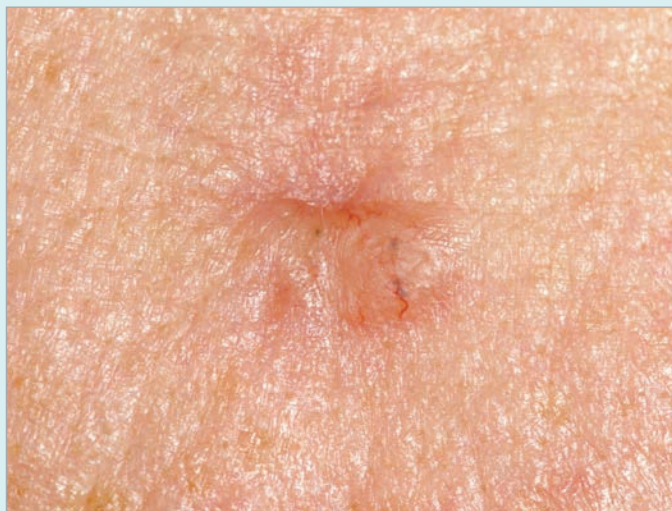Im Zusammenhang mit der Entwicklung des Konzepts der fraktionalen Photothermolyse konnten wesentliche Erkenntnisse hinsichtlich der Wundheilung nach Mikrotraumata gewonnen werden. Vorausgesetzt dass das mikrografisch kleine Trauma dimensionale Grenzen nicht überschreitet, also immer genügend nicht behandelte Areale verbleiben, kann ein unglaubliches Regenerationspotenzial induziert werden. Das Konzept der fraktionalen Behandlung der Haut wird heute mit zahlreichen Methoden umgesetzt: Ablative und nicht-ablative Laser, Needling, Radiofrequenz und Ultraschall sind gut etablierte Varianten. Dabei werden entweder nur epidermale oder nur dermale oder beide Kompartimente angesprochen.

Die Methode der perkutanen Kollageninduktion, in praxi primär bekannt als Needling, stellt ein Verfahren dar, welches den Anforderungen an eine hautregenerierende Therapie nahezu optimal gerecht wird. Durch seine autoregenerative, aber nur mikrografisch destruktive Wirkung können Strukturveränderungen von geringem bis schwerwiegendem Ausmaß sicher und effektiv behandelt werden. Die fraktionale Photothermolyse ist ebenso für die Behandlung von zahlreichen dermatologischen Erkrankungen geeignet und in einigen Bereichen wirksamer als die bisher bekannten Verfahren.

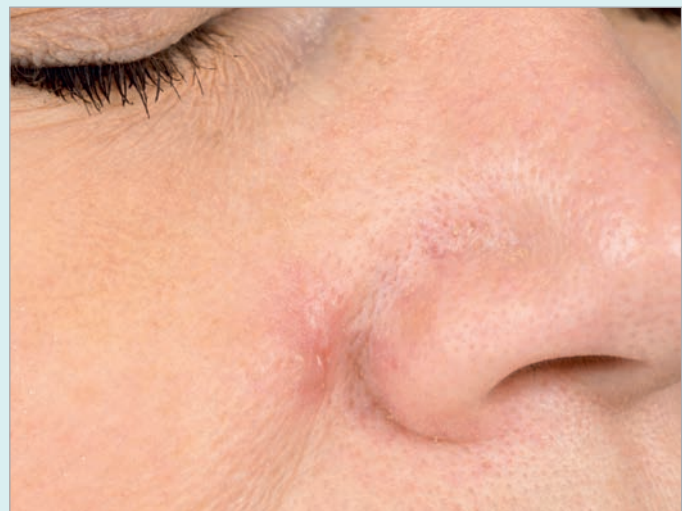Eine Indikationserweiterung haben diese Mikroperforationsverfahren mit der intensivierten Einbringung von Topika, dem sogenannten

1

## Hautveränderungen bei superfiziell hellem Hautkrebs



**Abb. 1.1** Das Basalzellkarzinom ist der häufigste helle Hautkrebs des Menschen.



**Abb. 1.2** Die aktinische Keratose ist der zweithäufigste helle Hautkrebs des Menschen.

Device-Assisted Drug Delivery (DADD), erfahren. Dieses wird von erfahrenen Ärzten erfolgreich zur Therapie maligner nicht melanozytärer Neoplasien der Haut inklusive der Feldkanzerisierung in Form der laserassistierten photodynamischen Therapie verwendet. Das Konzept wird stetig weiterentwickelt und zum Beispiel in Kombination mit Tageslicht oder alternativen tageslichtähnlichen Strahlquellen eingesetzt. Eine besondere Bedeutung erlangt dabei die Koagulationszone, die stärkere Blutungen unterbindet. Neueste Untersuchungen zeigen, dass diese quasi schwammartig als Reservoir für eingebrachte Moleküle fungiert (Lee et al. 2011).

In Gegensatz dazu wird bei intensiverer Needlingtechnik eine intradermale Blutung initiiert, die die dermale Wundheilungskaskade direkt stimuliert und damit die gewünschte Neo-Kollagensynthese induziert. Einwandernde Keratinozyten proliferieren und führen parallel zu einer Regeneration der Epidermis. Neueste Entwicklungen aus dem Bereich des plättchenreichen Plasmas (PRP) weisen darauf hin, dass mittels Einbringung von PRP in mikroperforierte Haut im Sinne eines DADD sowohl Reparatur als auch Regeneration der Haut im medizinisch-ästhetischen Kontext kontrolliert, effizient und nebenwirkungsarm möglich werden.

## 1.1 Wundheilung und Narbenbildung

### 1.1.1 Physiologie der Wundheilung

Bei Verletzungen des Integuments wird die Barrierefunktion mit mannigfaltigen Konsequenzen aufgehoben, weshalb eine zeitnahe Wundheilung mit dem Ziel einer restitutio ad integrum eine unabdingbare Voraussetzung ist. Allerdings ist Letzteres ex utero nicht möglich und die beste Wundheilung geht immer mit einer Narbenbildung, d. h. einer restitutio cum defectu einher. Neueste Untersuchungen weisen erste Wege zur weiteren Verbesserung der Wundheilung, jedoch besteht bisher kein Weg zur kompletten Narbenvermeidung nach Verletzung der Basalmembran. Die klassische Wundheilung läuft in Phasen ab.

#### ■ Phasen der Wundheilung

Physiologisch läuft die Wundheilung nach einer sehr detailliert gesteuerten spatiotemporalen Sequenz einer Vielzahl von Ereignissen ab. Die klassische Wundheilung wird in vier sich zeitlich überschneidende Phasen eingeteilt:

- **Exsudation** (1. bis 4. Tag): Wundheilungsprozesse werden durch die Verletzung der Blutgefäße eingeleitet. Thrombozyten und neutrophile Granulozyten sezernieren eine Vielzahl von Wachstumsfaktoren. Die Wunde wird provisorisch verschlossen.
- **Resorption** (1. bis 10. Tag): Entzündungszellen (Granulozyten, Makrophagen) wandern in das Wundgebiet. Zelltrümmer werden abgebaut, weitere Wachstumsfaktoren und inflammatorische Mediatoren (Zytokine, Chemokine, Prostaglandine) werden sezerniert. Durch die Botenstoffe werden Entzündungszellen und Fibroblasten angelockt und zur synthetisierenden Aktivität stimuliert.

- **Proliferation und Epithelialisierung** (3. bis 24. Tag): Das Granulationsgewebe wird gebildet, zunächst mit vielen Blutgefäßen durchzogen. Einwandernde Fibroblasten synthetisieren vermehrt Kollagen und Elastin. Die neuen Kollagenfasern festigen das Granulationsgewebe, während Keratinozyten einwandern und durch Proliferation eine epidermale Schicht über dem Granulationsgewebe bilden.
- **Reparation und Regeneration** (24. Tag bis 1 Jahr): Die neu gebildeten Kollagenfasern vernetzen sich, die Kapillaren bilden sich zurück. Das Gewebe wird zunehmend fester und gefäßarm. Bis zum Abschluss der Umbauphase und Neuorganisation der Bindegewebsstruktur können mehrere Monate vergehen.

Die initiale Entzündungsreaktion dient der Eliminierung von defektem Gewebe, Fremdkörpern und von Keimen. Danach werden neue Gefäße gebildet, Keratinozyten und Fibroblasten aktiviert, und die Synthese extrazellulärer Matrixbestandteile realisiert den Ersatz des Bindegewebes (Gurtner et al. 2008). Klinisch korreliert die Wundheilung mit einer Narbenbildung. Physiologische Narben sind der Morphologie und Funktion der umgebenden Haut weitgehend angepasst, funktionell nicht störend und belastbar. Das Narbengewebe ist im Vergleich zu nativer Haut jedoch immer durch den Verlust der Hautanhangsgebilde, das Verstreichen der Reteleisten, eine veränderte Architektur und Zusammensetzung der extrazellulären Matrixbestandteile und qualitativ eingeschränkte mechanische Eigenschaften gekennzeichnet.

#### ■ Molekulare Mechanismen der Wundheilung

Im Zuge der dermalen Wundheilungskaskade wird zunächst ein Gewebeabbau durch die Makrophagen und anschließend eine Neubildung des Bindegewebes (Remodelling) durch die Fibroblasten veranlasst. Im Zusammenhang mit diesem Wiederaufbau der extrazellulären Matrix ist TGF- $\beta$  (Transforming Growth Factor Beta), ein Zytokin, besonders hervorzuheben. Es wirkt mitogen auf die Fibroblasten, die daraufhin zur Neosynthese und Sezernierung von Kollagen, Elastin, Fibronectin und weiteren Bestandteilen des physiologischen Bindegewebes stimuliert werden. TGF- $\beta$  ist demnach an der Wundheilungskaskade und ihrem Resultat wesentlich beteiligt. Abhängig vom traumatischen Reiz, also von der Art der Verletzung, können in der initialen Phase verschiedene TGF- $\beta$ -Subtypen von den Entzündungszellen gebildet werden, die im Fibroblasten auf differenzierte Genabschnitte regulatorisch wirken. Auf diese Weise unterliegen das dermale Remodelling und die Beschaffenheit der Haut nach Abschluss der Reparatur- und Umbauphase einem molekularen Regulationsmechanismus.

Untersuchungen haben gezeigt, dass insbesondere TGF- $\beta_3$  beim Aufbau eines physiologisch intakten Kollagennetzwerks (bestehend aus überwiegend Kollagen-I-Fasern) von Bedeutung ist. TGF- $\beta_1$  und TGF- $\beta_2$  hingegen werden mit einer vernarbenden Wundheilung und der Bildung von parallel verlaufenden Kollagen-III-Fasern anstelle der physiologischen feinen Netzstruktur assoziiert. Wunden, die Embryonen intrauterin zugefügt werden oder die Basalmembran nur minimal verletzen, können narbenlos heilen (Ferguson & O'Kane 2004; Larson et al. 2010). Sie sind gekennzeichnet durch hohe Spiegel von TGF- $\beta_3$  und zugleich sehr niedrige Spiegel von TGF- $\beta_1$  und TGF- $\beta_2$ . Im

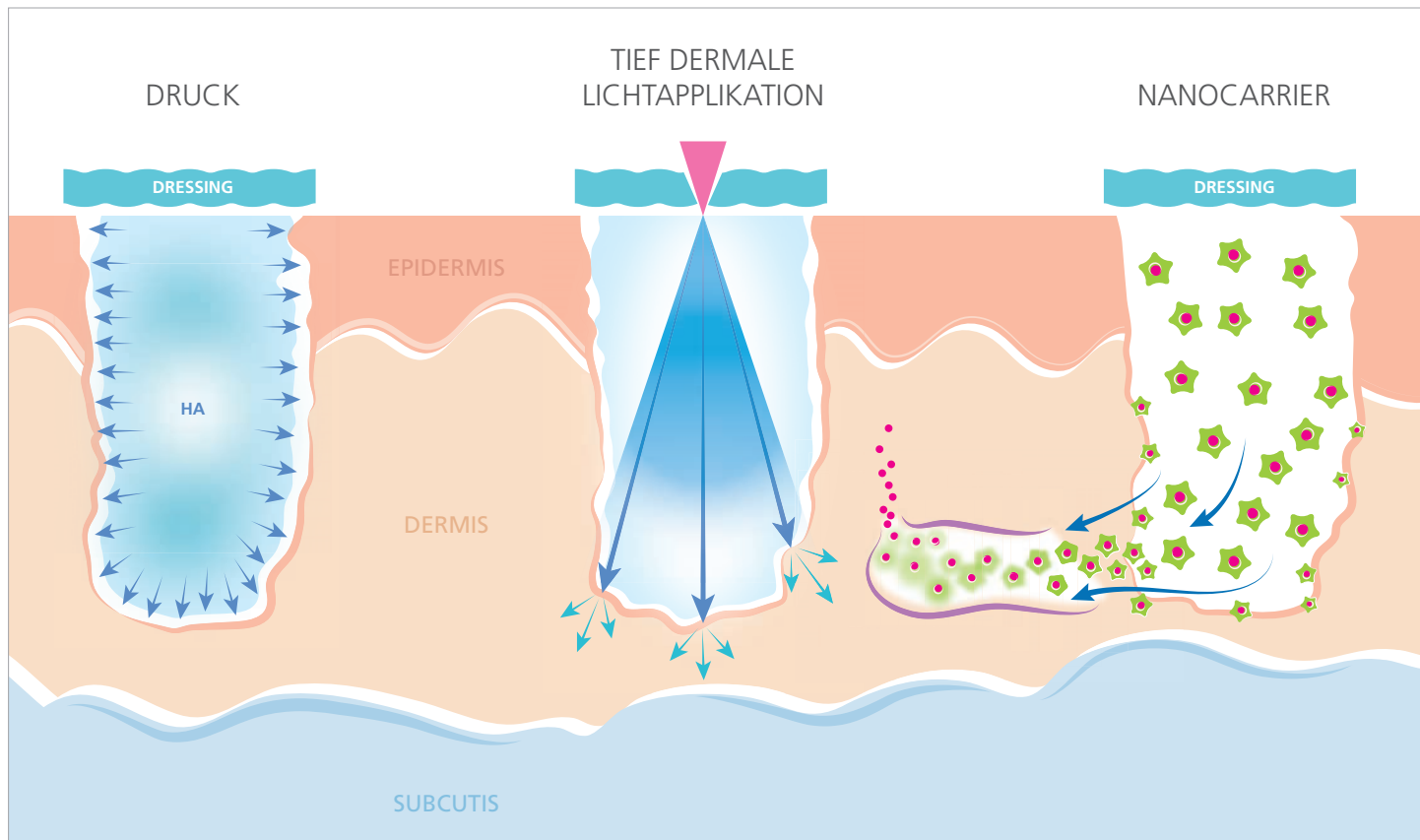


Abb. 1.29 Schematische Darstellung optionaler Verfahren für ein effizientes topisches mikroperationsassistiertes Einbringen von Wirkstoffen in die Haut (aus: Paasch 2013).

1

nischen Durchbruch im Sinne eines LADD. Die laserassistierte oder -intensivierte PDT (iPDT) konnte sich schnell in zahlreichen klinischen Studien hinsichtlich einer höheren Effizienz und längerer Rezidivfreiheit behaupten.

### 1.2.2 Laser- und mikroplasmaassistierte PRP-Therapie

PRP nach laserinduzierter Mikroperforation der Haut zu verwenden, liegt aufgrund der die Wundheilung befördernden Effekte sehr nahe und lässt auf Synergien hoffen (Hui et al. 2017; Shin et al. 2012). Im Vergleich zur AFXL-Monotherapie mit einem CO<sub>2</sub>-Laser heilen mit PRP nachbehandelte Areale besser ab. Allerdings sind posttherapeutische Hyperpigmentierungen beschrieben (Uysal & Ertas 2017). Aknenarben, die in der Kombination einer AFXL mit einem Er:YAG-Laser (Zhu et al. 2013) oder CO<sub>2</sub>-Laser (Lee et al. 2011; Petrov 2016) und nachfolgend mit PRP therapiert werden, heilen besser ab.

### 1.2.3 Needling-Assisted Drug Delivery

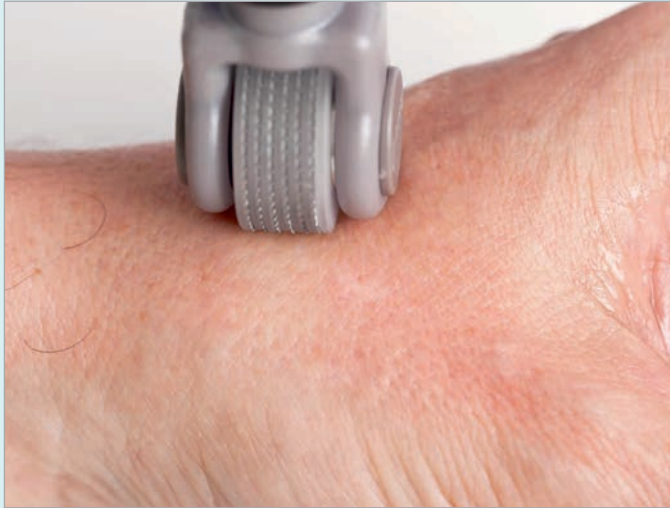Die Mikroperforation des Needlings hat den Vorteil eines extrem geringen Geräteaufwands. Zunächst als Roller konzipiert, wurden schnell motorbasierte Systeme mit Einmalaufläufen bekannt. Das Needling ist heute weltweit verbreitet und wird zur Therapie zahlreicher Konditionen wie Narben, Falten, Dermatochalasis u.v.a.m. eingesetzt. Im Gegensatz zum Laser findet sich überhaupt keine Koagu-

lation im Gewebe (→ Abb. 1.28), weshalb Blut aus den Perforationskanälen austritt. Unter der Vorstellung, dass der Flüssigkeitsaustritt das Einbringen von Substanzen behindert, wurden Mikroplasmareoller entwickelt (→ Abb. 1.30), die in ihrem Ablationsprofil denen von Lasern sehr ähnlich sind (→ Abb. 1.27).

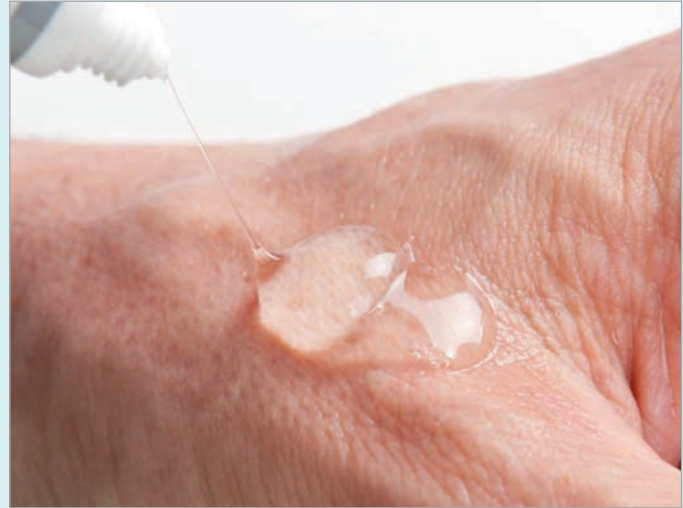Wie beim Laser auch wurden erste Erfolge in Kombination mit Topika gemeldet. Wenn auch nicht so effektiv, so lässt sich mit Needling eine PDT in gewissen Grenzen intensivieren. Zudem wurden Wirkstoffe eingesetzt, die die Wundheilung beschleunigen und das Remodelling intensivieren sollen. Darunter finden sich PRP (Asif et al. 2016), Glykolsäure (Rana et al. 2017), Hyaluronsäure (→ Abb. 1.31), Vitamine und sogar intakte Zellen (Gualeni et al. 2017).

Damit ein effektiver Wirkstoffeintrag gewährleistet wird, können zusätzlich Druck und Vakuum abwechselnd (Erlendsson et al. 2016) oder Ultraschall (Sonoporation) appliziert werden (→ Abb. 1.32 und 1.33).

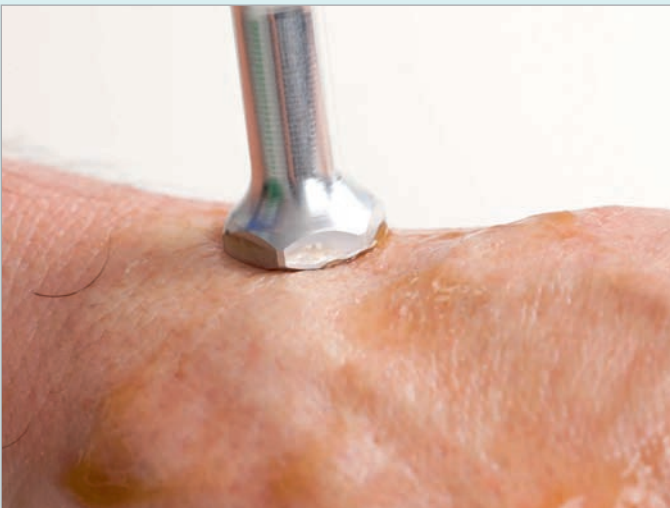### Wirkstoffeintrag mittels Needling



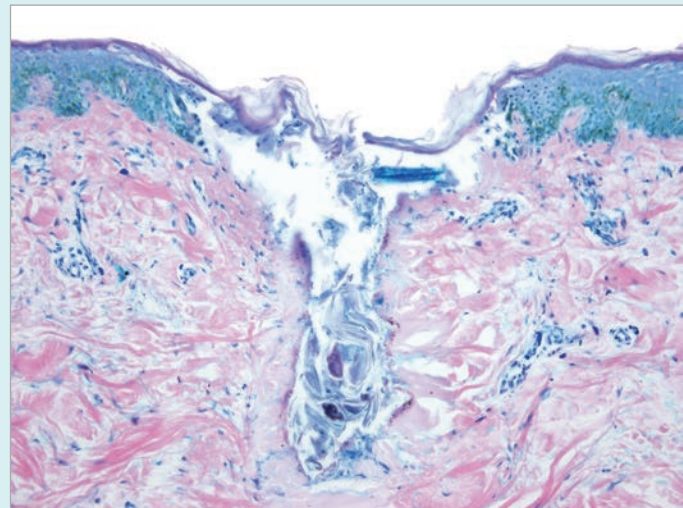
**Abb. 1.30** Mikroplasma roller Legato (Alma Lasers GmbH).



**Abb. 1.31** Nach Mikroperforation aufgetragene Hyaluronsäure kann das Remodelling intensivieren.



**Abb. 1.32** Mittels Sonoporation (Impact, Alma Lasers GmbH) lassen sich Wirkstoffe nach Mikroperforation leicht einbringen.



**Abb. 1.33** Mikroperforationszone nach Applikation einer Hyaluronsäure mittels Sonoporation.

## 2 PRP in der ästhetischen Medizin

### 2.1 Einleitung

Plättchenreiches Plasma (PRP, Syn. thrombozytenreiches Plasma, Platelet Rich Plasma) ist gemäß der Definition von Marx eine Menge an autologem Plasma, welche über eine im Vergleich zum Ausgangswert (Baseline im Vollblut) erhöhte Thrombozytenkonzentration verfügt (Marx 2001). Die erste klinische Studie stammt aus dem Jahr 1998 aus der Kieferchirurgie (Marx et al. 1998), Fallbeschreibungen zu Behandlung von Wunddefekten mit autologem Eigenblut reichen bis in die 1960er-Jahre zurück (Schulte 1960). Gegenwärtig (2018) finden sich zum Stichwort „Platelet Rich Plasma“ mehr als 8.000 Einträge bei PubMed.

PRP wird seit Jahren in der Dermatologie, plastischen Chirurgie und ästhetischen Medizin sowie der Orthopädie, Sportmedizin und Unfallchirurgie bzw. der Mund-, Kiefer-, und Gesichtschirurgie und Zahnheilkunde erfolgreich eingesetzt.

### 2.2 Wirkungsmechanismus

In den Thrombozyten ist eine Vielzahl an Wachstumsfaktoren enthalten; Marx beschrieb im Jahr 2001 sieben Wachstumsfaktoren, die im PRP enthalten seien (Marx 2001). Inzwischen geht man davon aus, dass mehr als 1.500 Wachstumsfaktoren und regulatorisch wirkende Proteine für die Wirkungen von PRP verantwortlich sind. Eine exakte Aufschlüsselung über sämtliche Faktoren steht noch aus (Wu et al. 2011). Mit Fokus auf den Bereich Dermatologie listeten Arshdeep & Kumaran (2014) in ihrem Review die in Tabelle 2.1 aufgeführten Wachstumsfaktoren und deren Wirkungen auf.

Die Wachstumsfaktoren werden nach endogener oder exogener Aktivierung der Thrombozyten freigesetzt und wirken chemotaktisch sowie direkt und indirekt gewebergenerativ.

Bereits bei der Zentrifugation wird ein Teil der Thrombozyten durch mechanische Einflüsse aktiviert. Endogen werden die Thrombozyten durch Kollagen aktiviert; nadelinduzierte Blutungen bei der PRP-Injektion steuern ggf. endogene Gerinnungsfaktoren bei (DeLong et al. 2011). Die exogene Aktivierung durch Zugabe von Fremdstoffen wie z. B.  $\text{CaCl}_2$  scheint weiter in den Hintergrund zu treten.

Fibroblasten, mononukleäre Leukozyten und mesenchymale Stammzellen werden durch PRP angelockt und deren Proliferation stimuliert. Die Literatur gibt Hinweise darauf, dass die optimale Thrombozytenkonzentration bei einer ca. 2,5-fach erhöhten Konzentration liegt, da sowohl bei höherer als auch niedrigerer Konzentration sich eine weniger potente Stimulation bzw. Proliferation der Fibroblasten zeigte (Graziani et al. 2006). Zudem wurde bei einer Thrombozytenkonzentration in dieser Bandbreite die höchste Sekretion von körpereigener Hyaluronsäure und Prokollagen-Typ-I bei Fibroblasten der Haut beschrieben (Anitua et al. 2009).

PRP sollte für die meisten Anwendungen möglichst arm an Erythrozyten und Leukozyten sein, da beim Abbau proinflammatorische Zytokine innerhalb der Erythrozyten zur Entstehung freier Radikale führen können, die das zu behandelnde Gewebe schädigen können. Auch Leukozyten in zu hoher Konzentration können aufgrund der Ausschüttung von Proteasen negative Effekte hervorrufen (Belcher et al. 2010; Diegelmann & Evans 2004; Martin & Leibovich 2005). Bei

Wachstumsfaktoren	Wirkungen
PDGF- $\alpha\alpha$ , $\alpha\beta$ , $\beta\beta$ (Platelet-Derived Growth Factor)	<ul style="list-style-type: none"> <li>chemotaktisch für Fibroblasten und</li> <li>Makrophagen</li> <li>mitogen für Fibroblasten, glatte Muskelzellen und Endothelialzellen</li> </ul>
TGF- $\beta_1$ , $\beta_2$ (Transforming Growth Factor)	<ul style="list-style-type: none"> <li>vermittelt Angiogenese</li> <li>chemotaktisch für Fibroblasten, Keratinozyten und Makrophagen</li> <li>mitogen für Fibroblasten und glatte Muskelzellen</li> <li>inhibiert Endothelialzellen, Keratinozyten und Lymphozyten</li> <li>reguliert Matrixproteine, inklusive Kollagen, Proteoglykane, Fibronectin, und matrixabbauende Proteine</li> </ul>
VEGF (Vascular Endothelial Growth Factor)	<ul style="list-style-type: none"> <li>chemotaktisch und mitogen für Endothelialzellen</li> <li>vermittelt Angiogenese</li> </ul>
EGF (Epidermal Growth Factor)	<ul style="list-style-type: none"> <li>vermittelt Angiogenese</li> <li>mitogen für Fibroblasten, Endothelialzellen, und Keratinozyten</li> </ul>
HGF (Hepatocyte Growth Factor)	<ul style="list-style-type: none"> <li>vermittelt Regeneration</li> </ul>
FGF (Fibroblast Growth Factor)	<ul style="list-style-type: none"> <li>vermittelt Gewebsorganisation und Regeneration</li> </ul>
FGF-9	<ul style="list-style-type: none"> <li>unterstützt Generierung neuer Follikel</li> </ul>

Tab. 2.1 Wachstumsfaktoren und ihre Wirkungen mit Fokus auf Dermatologie (Arshdeep & Kumaran 2014).



der Behandlung chronischer Wunden kann ein leukozytenreiches PRP vorteilhaft sein, um ein natürliches Debridement zu erreichen.

## 2.3 Klinische Wirkung

Klinisch hat PRP positive Effekte auf die Textur, Lumineszenz, Hydratation, Dicke und Elastizität der Haut und kann leichte Volumeneffekte erzielen. Fine Lines, Nasolabialfalten, Krähenfüße und Augenringe können mit PRP erfolgreich behandelt werden (Cameli et al. 2017; Elnehrawy et al. 2017; Leo et al. 2015). Auch im Bereich der behaarten Regionen, nämlich bei Alopecia androgenetica und Alopecia areata, sind in der Literatur positive Effekte nach PRP-Behandlungen beschrieben (Donovan et al. 2015; El Taieb et al. 2017; Gupta & Carviel 2017; Trink et al. 2013). Die positiven Effekte von PRP verstärken sich bei mehrmaligen Anwendungen. Da bei dieser regenerativen Therapie die Resultate erst über Wochen und Monate nach und nach eintreten, sind eine gute Fotodokumentation und ein ausführliches Aufklärungsgespräch äußerst relevant. Dies sorgt für eine hohe Patient compliance und Zufriedenheit.

## 2.4 Kontraindikation

Bei Hauttumoren, aktiven Infektionen, Hepatitis, HIV und Lues sollten keine PRP-Behandlungen durchgeführt werden. Eine Herpesprophylaxe ist bei entsprechender Prädisposition ebenso wie auch bei anderen invasiveren Verfahren in der ästhetischen Medizin sinnvoll. Hinsichtlich des Umgangs mit plättchenhemmenden Medikamenten und

Antikoagulanzen gibt Tabelle 2 eine Übersicht (Ramsook & Danesh 2016). Es sollte stets eine Nutzen-Risiko-Abwägung getroffen werden, bevor ein Medikament abgesetzt wird. In den meisten Fällen wird jedoch ein Absetzen nicht infrage kommen. Dann sollte der Patient über ein höheres Hämatomrisiko bei ggf. reduzierter Wirksamkeit aufgeklärt werden.

Acetylsalicylsäure (ASS; Aspirin®) antagonisiert, d. h. sie setzt, bedingt durch ihre inhibitorische Wirkung auf das Gerinnungssystem, die Plättchensynthese und damit die Wirksamkeit einer PRP-Behandlung herab. Aus diesem Grunde sollten höher dosierte Präparate (> 250 mg) eine Woche vor und nach der Behandlung nicht eingenommen werden.

## 2.5 Nebenwirkungen

Da es sich bei PRP um ein autologes Produkt handelt, sind Nebenwirkungen meist nicht gravierend. Schwellungen, Rötungen, Blutergüsse und ein pulsierendes Gefühl bzw. ein Druckgefühl sind mögliche Nebenwirkungen. Weitere injektionsbedingte Nebenwirkungen wie ein erneuter Ausbruch einer Herpesinfektion sind ebenfalls möglich (Cameli et al. 2017).

## 2.6 Therapieversagen

Aus bisher noch nicht hinreichend geklärten Gründen kann es zum Nichtansprechen auf PRP-Behandlungen kommen. Als mögliche Ur-

Wirkstoff	Absetzen vor Prozedur	Ansetzen nach Prozedur
Abciximab	48 Stunden	2 Stunden
Acetylsalicylsäure	8–9 Tage	2 Stunden
Apixaban	26–30 Stunden	4–6 Stunden
Clopidogrel	7 Tage	6 Stunden
Dabigatran	7 Tage	5 Tage
Eptifibatide	4–8 Stunden	2 Stunden
Fondaparinux	36–42 Stunden	6–8 Stunden
Heparin	2–4 Stunden	1 Stunde
Nichtsteroidale Antirheumatika	24 Stunden	2 Stunden
Niedermolekulare Heparine	prophylaktisch: 10–12 Stunden therapeutisch: 24 Stunden	prophylaktisch: 6–8 Stunden therapeutisch: 2–4 Stunden
Prasugrel	7–10 Tage	6 Stunden
Rivaroxaban	22–26 Stunden	4–5 Stunden
Ticagrelor	5 Tage	6 Stunden
Tirofiban	4–8 Stunden	2 Stunden
Warfarin	4–5 Tage	2 Stunden

**Tab 2.2** Empfehlungen zum Ab- und Ansetzen von plättchenhemmenden Wirkstoffen und Antikoagulanzen während einer PRP-Behandlung.

### 4.2.3 Injektionsgerät

Als Prototyp (voraussichtlich im vierten Quartal 2018 verfügbar) stand ein Injektionsgerät (→ Abb. 4.4) zur Verfügung, das das Needling mit einer Injektion von PRP kombiniert. Das PRP wird mit einer Multiinjektionskanüle in definierte Tiefen der Dermis direkt eingebracht. Damit lassen sich alle Behandlungsareale selektiv und reproduzierbar infiltrieren. Das Gesamtsystem besteht aus einer Injektionseinheit, einer PRP-gefüllten Spritze, einem Spacer, um eine vorgegebene Injektionstiefe zu realisieren, und einer Multispritze. Durch das senkrechte Aufsetzen der Injektionseinheit wird ein definiertes Vakuum erzeugt, die Haut angesogen und eine voreingestellte Menge des PRPs in eine vorgegebene Stichtiefe appliziert. Der Vorteil dieser genau steuerbaren Applikationsform liegt darin, dass einzelne Areale selektiv und vor allem reproduzierbar behandelt werden können. Somit könnte diese intradermale Applikationsform aus Sicht der Autoren zum Goldstandard für eine Infiltrationstherapie werden.

### 4.3 Stichtiefe

Im ambulanten Bereich werden Stichtiefen von 0,5 bis max. 2,0 mm bevorzugt (→ Abb. 4.5). Damit werden die Schicht der Basalmembran erreicht und minimale petechiale Blutungen in der papillären Dermis induziert. Dies reicht zur Aktivierung der TGF- $\beta$ -Signalkaskade mit Kollagensynthese und hautregenerierender Wirkung. Die intradermalen Läsionen sind so gering, dass es kaum zu einer Downtime

kommt. Die Wirkung wird durch die zusätzliche Applikation von PRP durch die Stichkanäle verstärkt.

Die zu wählende Stichtiefe ist abhängig von

- der Lokalisation
- dem individuellen Zustand der Haut
- der gewünschten Wirkung

Schwerpunkte der hier gezeigten und dokumentierten Lokalisationen sind das Gesicht, die Halsregion sowie die Handrücken.

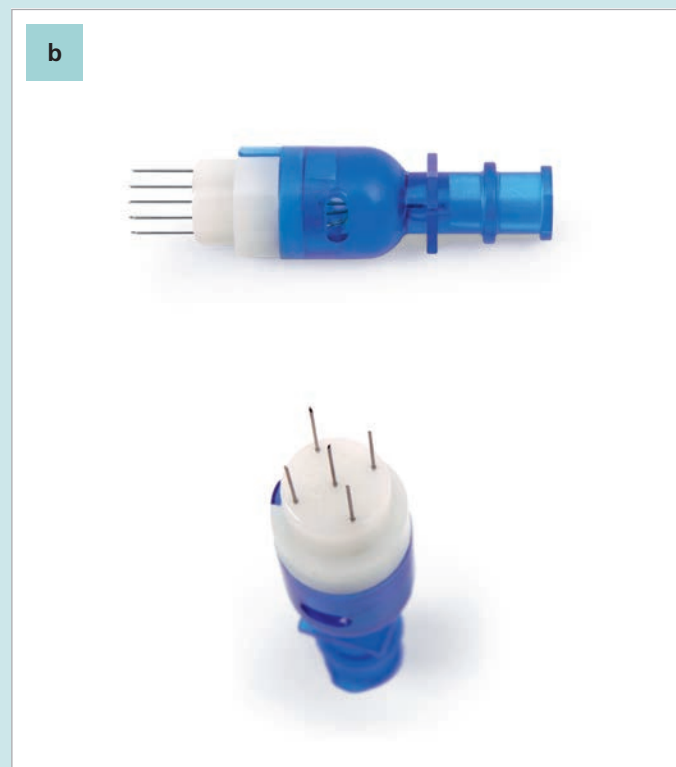Allein innerhalb des Gesichts schwanken die Dicken von Epidermis und Dermis enorm (→ Abb. 4.6). Hinzu kommen altersbedingte Schwankungen. Die Haut älterer Menschen ist meist fragiler und dünner, sodass hier möglicherweise Stichtiefen von 0,5–0,8 mm ausreichen.

#### Hinweis

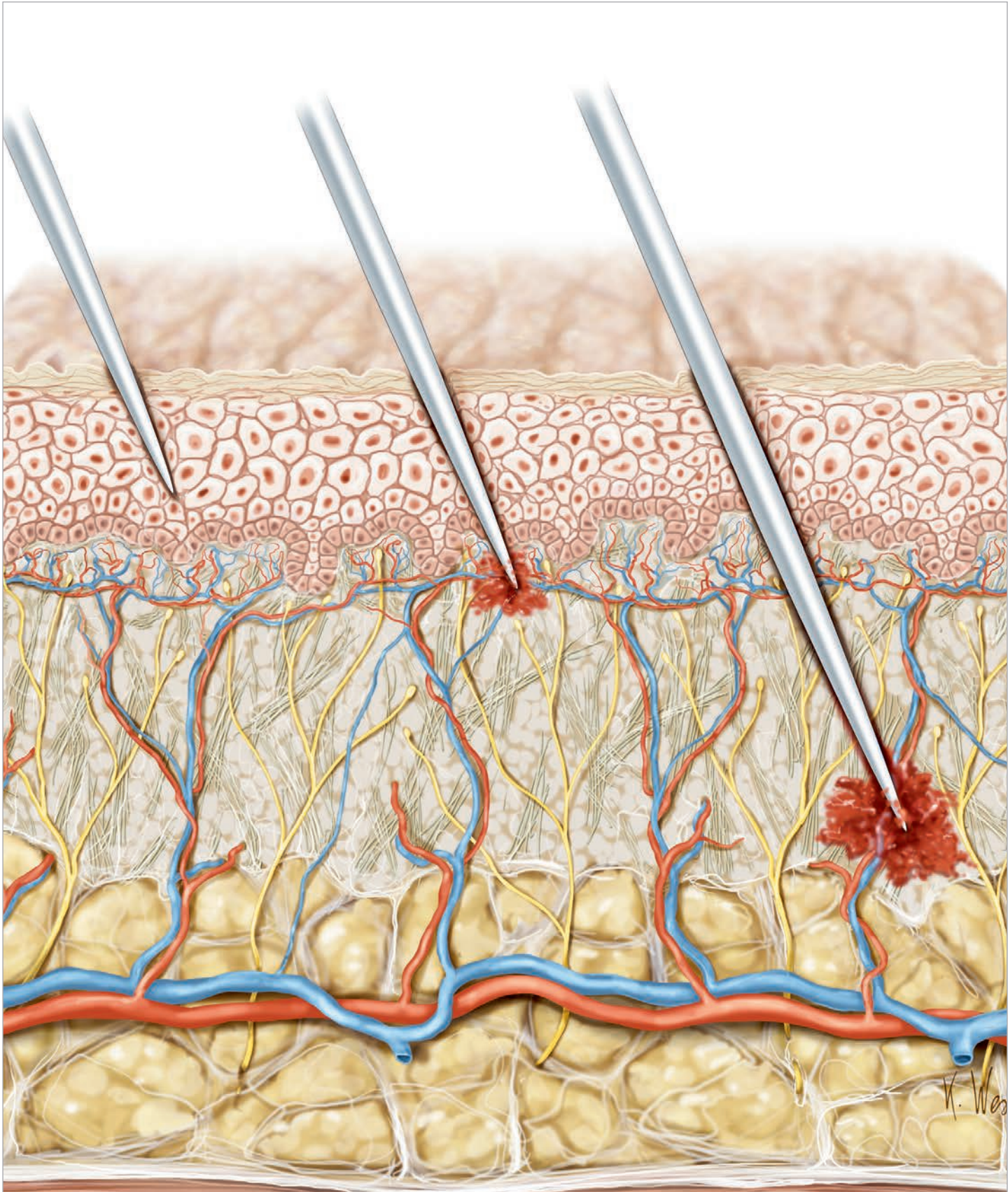
Es ist im Gesicht nicht möglich, schonend, selektiv und effizient mit einer festen, voreingestellten Stichtiefe zu arbeiten.

Wegen der fest eingestellten Nadellänge von Rollen sind diese für eine komplette Gesichtsbehandlung unpraktisch. Man bräuchte mehrere Rollen mit unterschiedlichen Nadellängen, um alle Regionen

### Injektionsgerät Aquapen 2



**Abb. 4.4** Injektionsgerät Aquapen. **a.** Injektionseinheit mit Spritze. **b.** Multinadel mit fünf feinen Nadelspitzen, durch die der Wirkstoff simultan injiziert werden kann. **c.** Mit unterschiedlichen Abstandshaltern können die gewünschten dermalen Stichtiefen erreicht werden.



**Abb. 4.5** Needlingtechniken im Hautquerschnitt, schematisch. Abhängig von der Indikation werden in der praktischen Anwendung unterschiedliche Nadellängen eingesetzt. Neben der rein epidermalen „Cosmetical Needling“-Technik, primär zum Stofftransport externer Wirkstoffe angewendet, gibt es zwei unterschiedliche Verfahren des kollageninduzierenden Needlings:

- das „Medical Needling“ mit 1-mm-(bis max. 2-mm-)Nadeln, die knapp bis unter das Stratum basale reichen und kleinste Blutungen in der papillären Dermis auslösen,
- das „Surgical Needling“ mit 3-mm-Nadeln, bei dem die retikuläre Dermis bis Subkutis erreicht wird, was zu starken intradermalen Blutungen führt.

## 8.2 Periorbitale Region



**Abb. 8.13** Faltenrelief in der seitlichen periorbitalen Region.

### 8.2.1 Befund

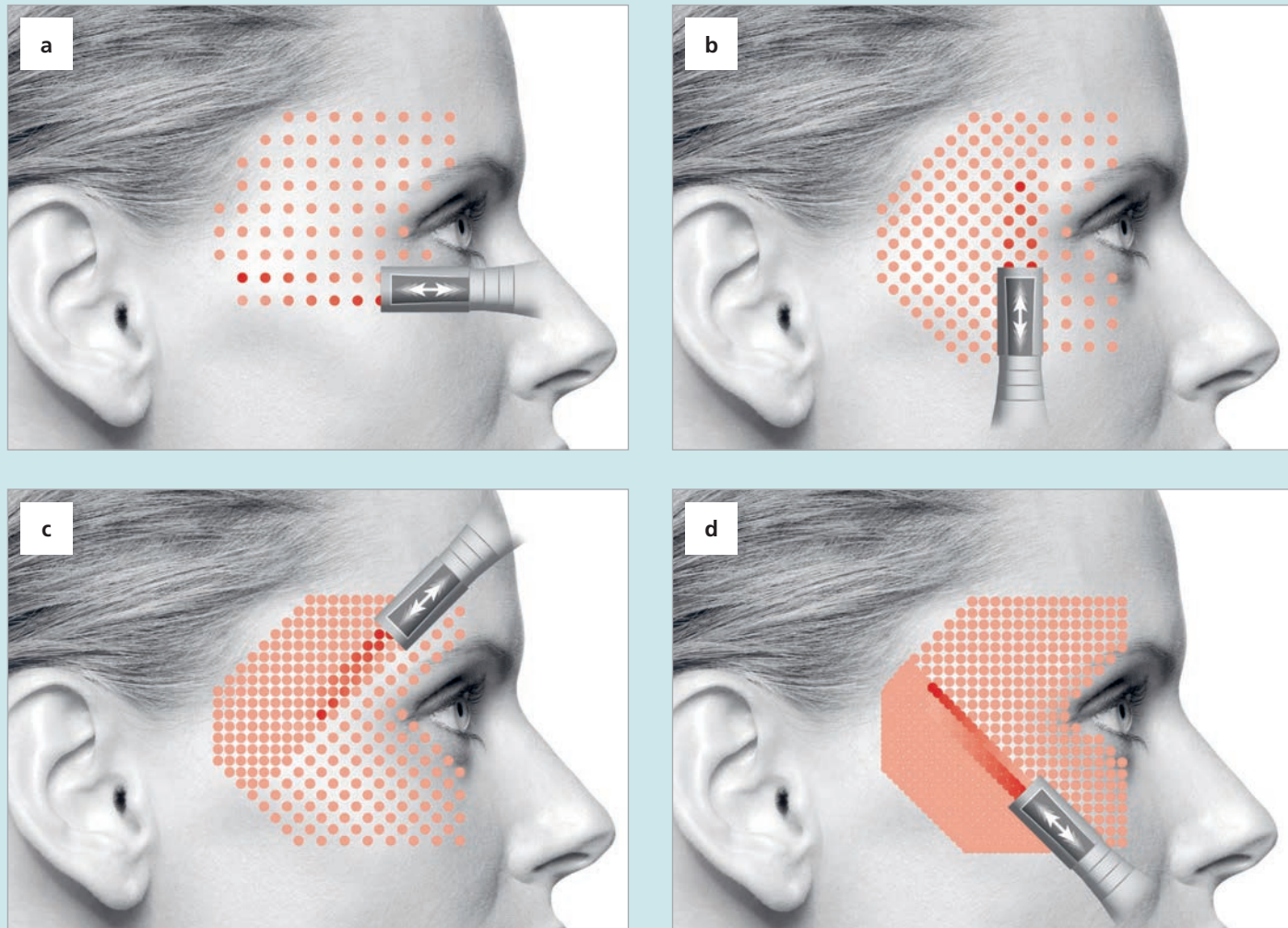
Mit zunehmendem Alter entstehen in der seitlichen periorbitalen Region Falten (→ Abb. 8.13). Dabei lässt sich zwischen dynamischen Falten (Lachfalten) und statischen (persistierenden) Falten unterscheiden. Die Faltenausprägung hängt neben dem Alter von der Hautdicke und den alterungsbedingten elastotischen Hautveränderungen ab. Menschen mit dünnerer Haut haben ein feineres und oberflächlicheres Faltenrelief. Menschen mit dickerer Haut dagegen tiefere Falten.

### 8.2.2 Patientenauswahl/ Bewertung der Indikation

Oberflächliche, feinere Falten als Veränderungen im Rahmen einer voranschreitenden Elastosis actinica sprechen gut auf eine kombinierte PRP/Needling-Behandlung an. Tiefe Falten können mit dieser alleinigen Behandlung nicht zufriedenstellend therapiert werden. Demzufolge sollten Patienten entsprechend aufgeklärt werden, um falschen oder unrealistischen Erwartungen zuvorzukommen. Der Wirkungseintritt erfolgt nach mehreren Tagen bzw. zwei bis drei Wochen. Die Behandlung sollte ein- bis zweimal im Abstand von zwei bis sechs Wochen wiederholt werden.

### 8.2.3 Needlingschema

#### Needling der periorbitalen Region – Schema der Linienführung



**Abb. 8.14** Schema der Linienführung für das Needling der periorbitalen Region: **a.** horizontal, **b.** vertikal, **c.** diagonal von links unten nach rechts oben, **d.** diagonal von links oben nach rechts unten.

### 8.2.4 Behandlungsprotokoll

#### Patientenaufklärung: PRP und Needling

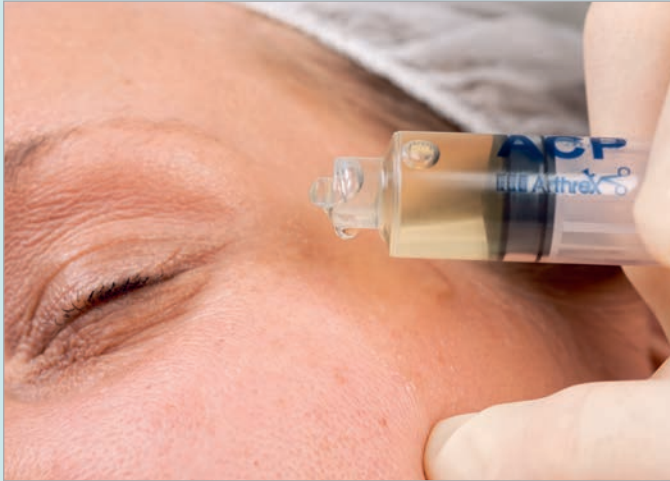- Gründliche Hautreinigung
- Flächiges Auftragen eines Anästhetikums
- Einwirkzeit 30–40 Minuten
- Blutentnahme
- Aufbereitung des PRPs
- Entfernen des Anästhetikums mit steriler Kochsalzlösung
- Flächige Desinfektion der periorbitalen Region mit Hautdesinfektionsmittel
- Needling der periorbitalen Region mit 0,5–1,0 mm Tiefe

- Einbringung des PRPs
- Auflegen einer feuchtigkeitsspendenden Maske
- Auftragen einer feuchtigkeitsspendenden Lotion

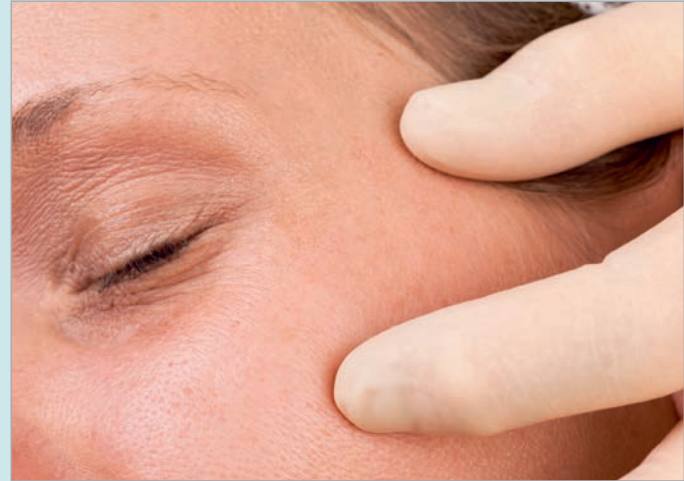#### Patienteninformation

- Make-up nach 24 bis 48 Stunden
- Abends Auftragen einer feuchtigkeitsspendenden Lotion
- UV-Prophylaxe
- Wiederholung der Prozedur nach zwei bis sechs Wochen
- Herpesprophylaxe bei entsprechender Disposition

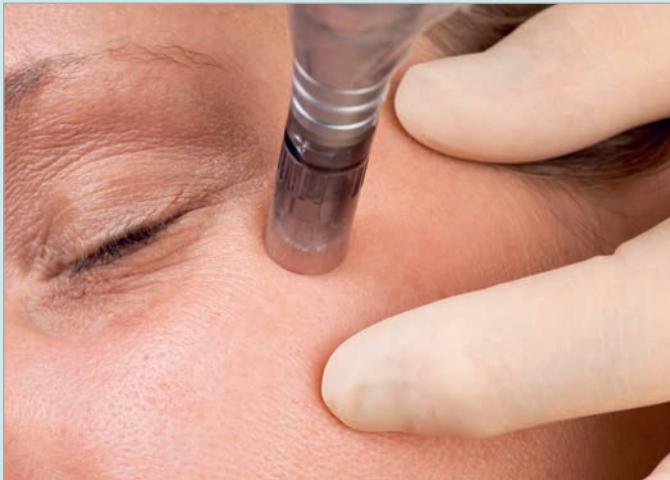## 8.2.5 Praktische Durchführung (→ Abb. 8.15–8.22)



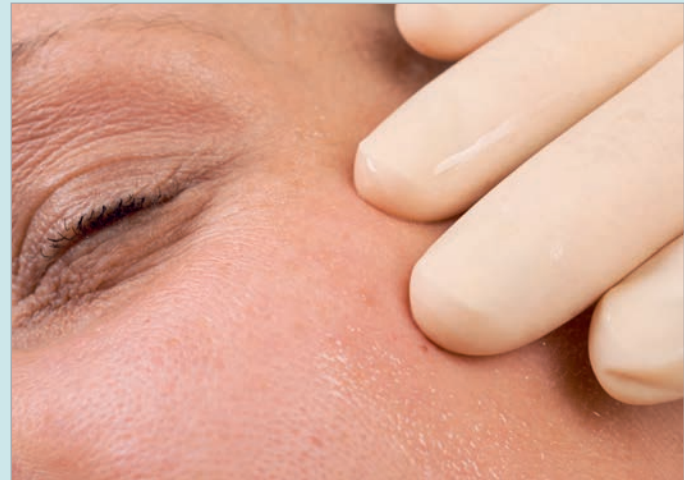**Abb. 8.15** Vor dem Needling Desinfektion der Haut und Auftropfen von PRP auf das zu behandelnde Areal, damit die Nadelspitze gut über die Haut gleiten kann.



**Abb. 8.16** Die Haut wird zwischen Daumen und Zeigefinger quer zur Faltenrichtung leicht gespannt.



**Abb. 8.17** Das Needling erfolgt mit einem Pen mit steriler Einmalspitze (12 Nadeln). Das PRP wird während des Needlings auf die Region getropft. Es dient als Gleitmedium, damit der Nadelaufsatz leicht über die Haut gleiten kann. 0,5 bis 1 ml PRP werden während der Needlingprozedur in die Region eingebracht.



**Abb. 8.18** Nach der Needlingprozedur wird das PRP großflächig auf das zuvor behandelte Areal aufgetragen und sanft einmassiert.

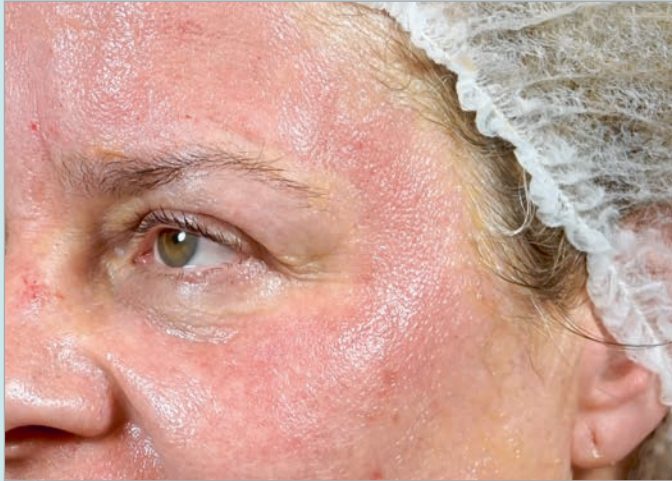## 8.2.6 Patienteninformation

Die Haut ist unmittelbar nach der Behandlung ähnlich wie bei einem Sonnenbrand leicht gerötet und kann etwas spannen oder brennen. Diese Phänomene verschwinden in den nächsten Stunden. Es kann eine beruhigende Creme aufgetragen werden. Die Behandlungseffekte zeigen sich im Laufe der folgenden Wochen. Ein konsequenter und starker Lichtschutz für mindestens zwei Wochen nach der Behandlung ist unbedingt einzuhalten. Bei disponierten Patienten ist eine Herpesprophylaxe empfohlen: 400 mg Aciclovir nach der Behandlung, dreimal eine Tablette à 400 mg am folgenden Tag.

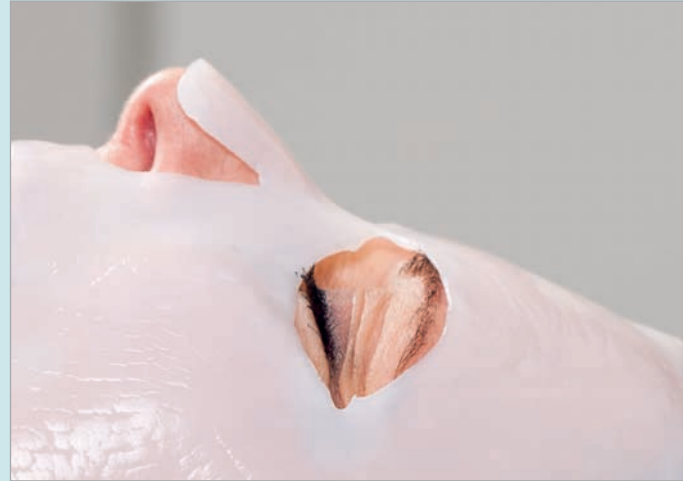## 8.2.7 Besondere Hinweise

Werden die periorbitalen Falten willkürlich dynamisch hervorgerufen, so kann eine Kombination mit Botulinumtoxin erwogen oder empfohlen werden. Tiefere statische Falten können mit folgenden Optionen geglättet werden:

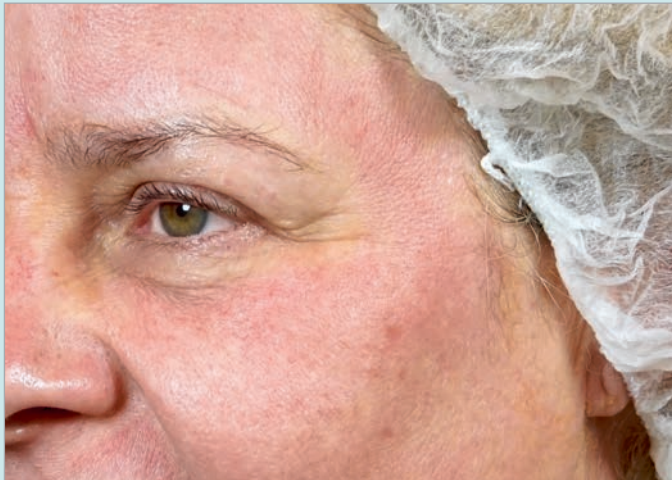- direkte Infiltration von PRP (→ Abb. 8.23)
- PRP in Kombination mit Hyaluron



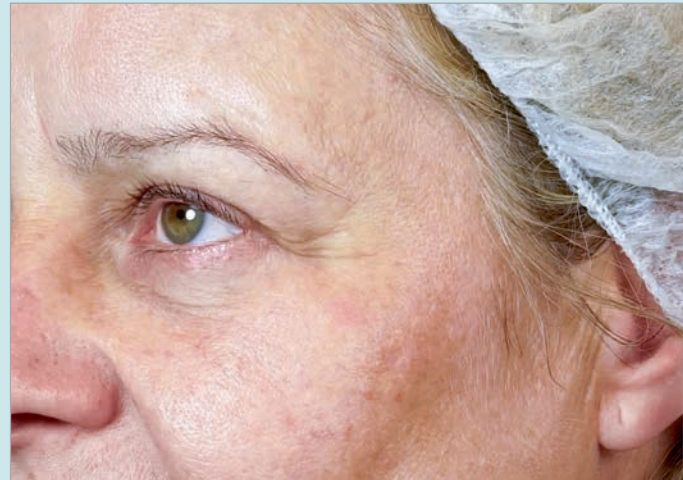**Abb. 8.19** Komplette behandelte Periorbitalregion: Nach dem Needling und Einmassieren des PRPs ist die Periorbitalregion wie bei einem leichten Sonnenbrand gerötet.



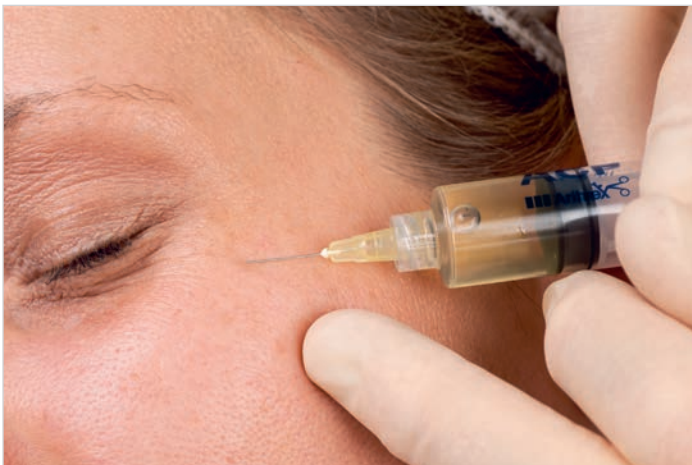**Abb. 8.20** Nach der Behandlung wird eine Maske aus Biocellulose für 30–60 Minuten aufgelegt. Diese Maske enthält lediglich Wasser ohne weitere Zusätze und wirkt kühlend und abschwellend.



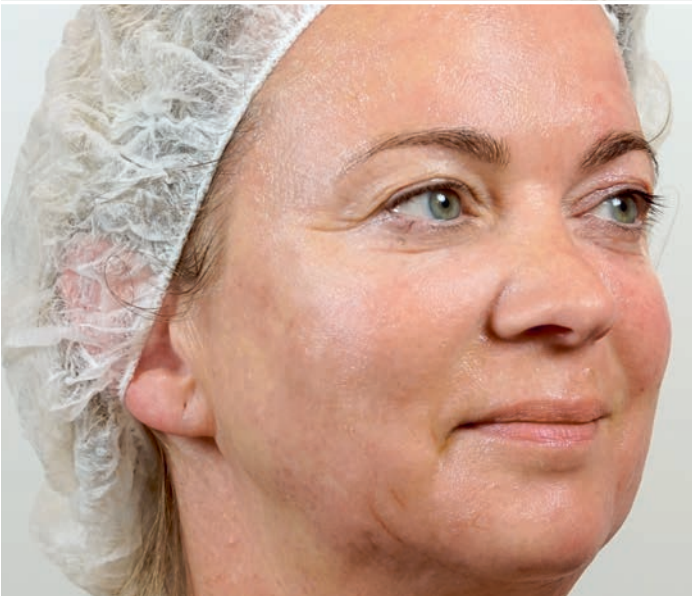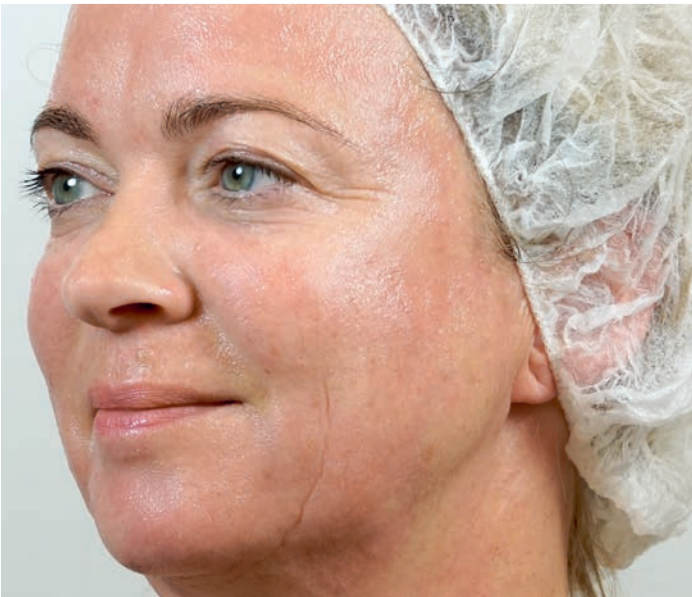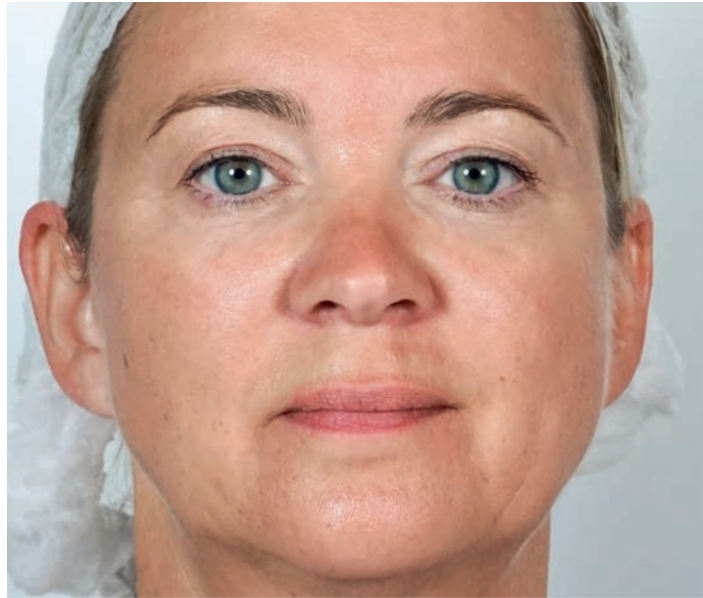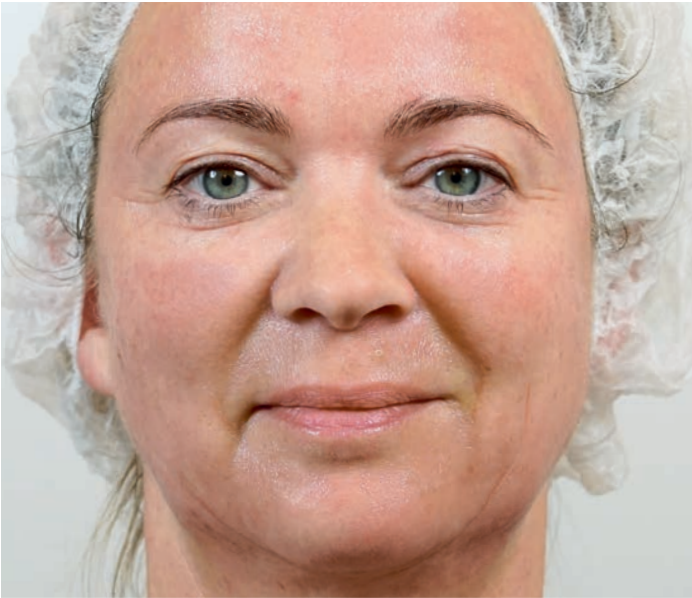**Abb. 8.21** Nach der Applikation der feuchtigkeitsspendenden Maske ist die Rötung deutlich rückläufig.



**Abb. 8.22** Wenige Stunden nach der Behandlung hat sich die Haut erholt. Die Rötungen sind vollständig zurückgegangen.



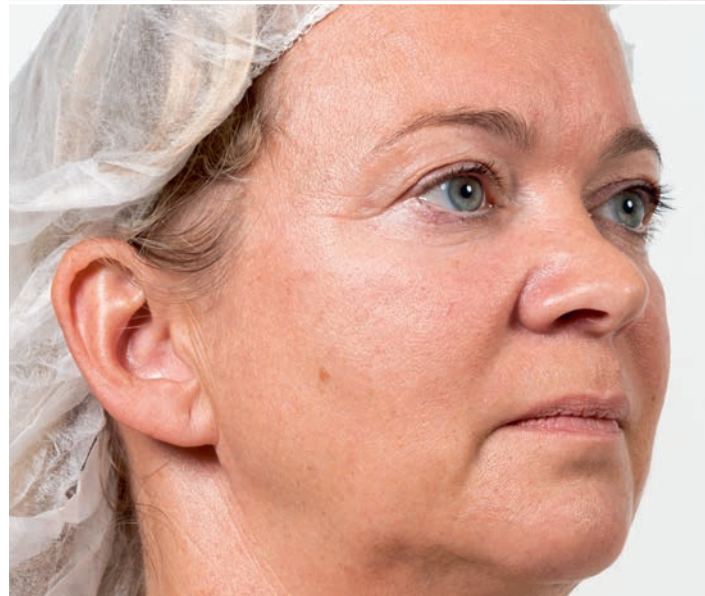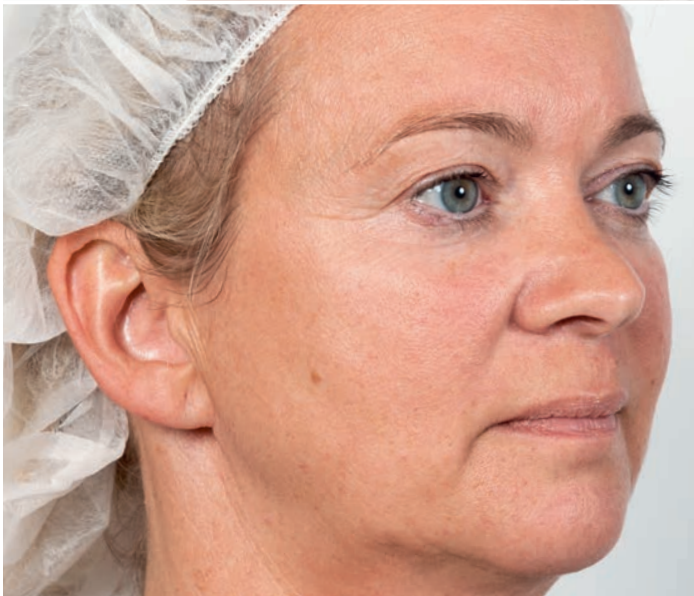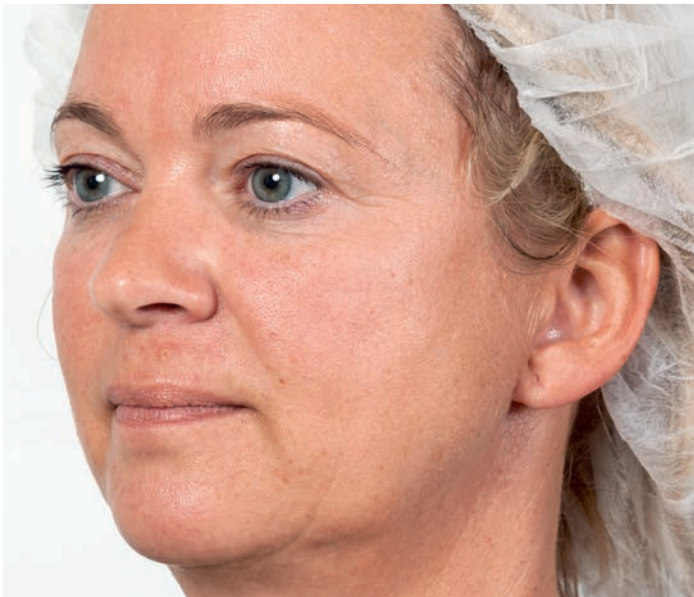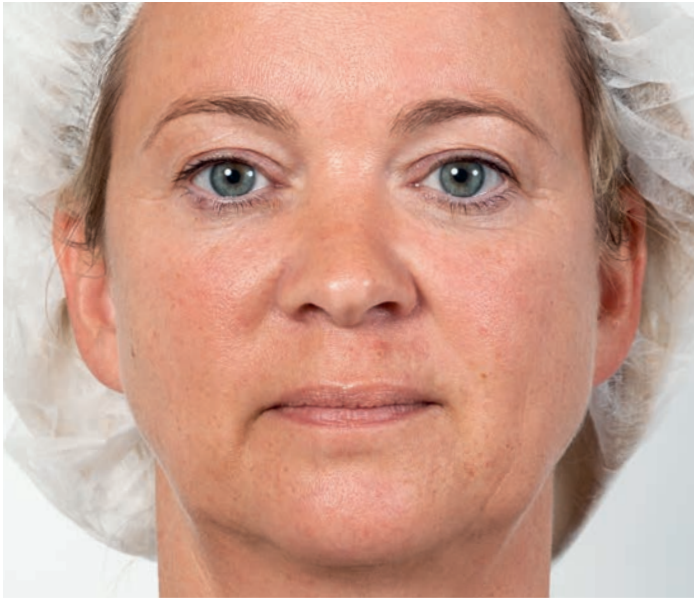**Abb. 8.23** Tiefere oder ausgeprägte Falten können in einem zweiten Durchgang auch direkt unterspritzt werden.



Vor 1. Behandlung

6 Wochen nach 1. Behandlung





9

14 Wochen nach 2. Behandlung

26 Wochen nach 3. Behandlung